



Help Ventures

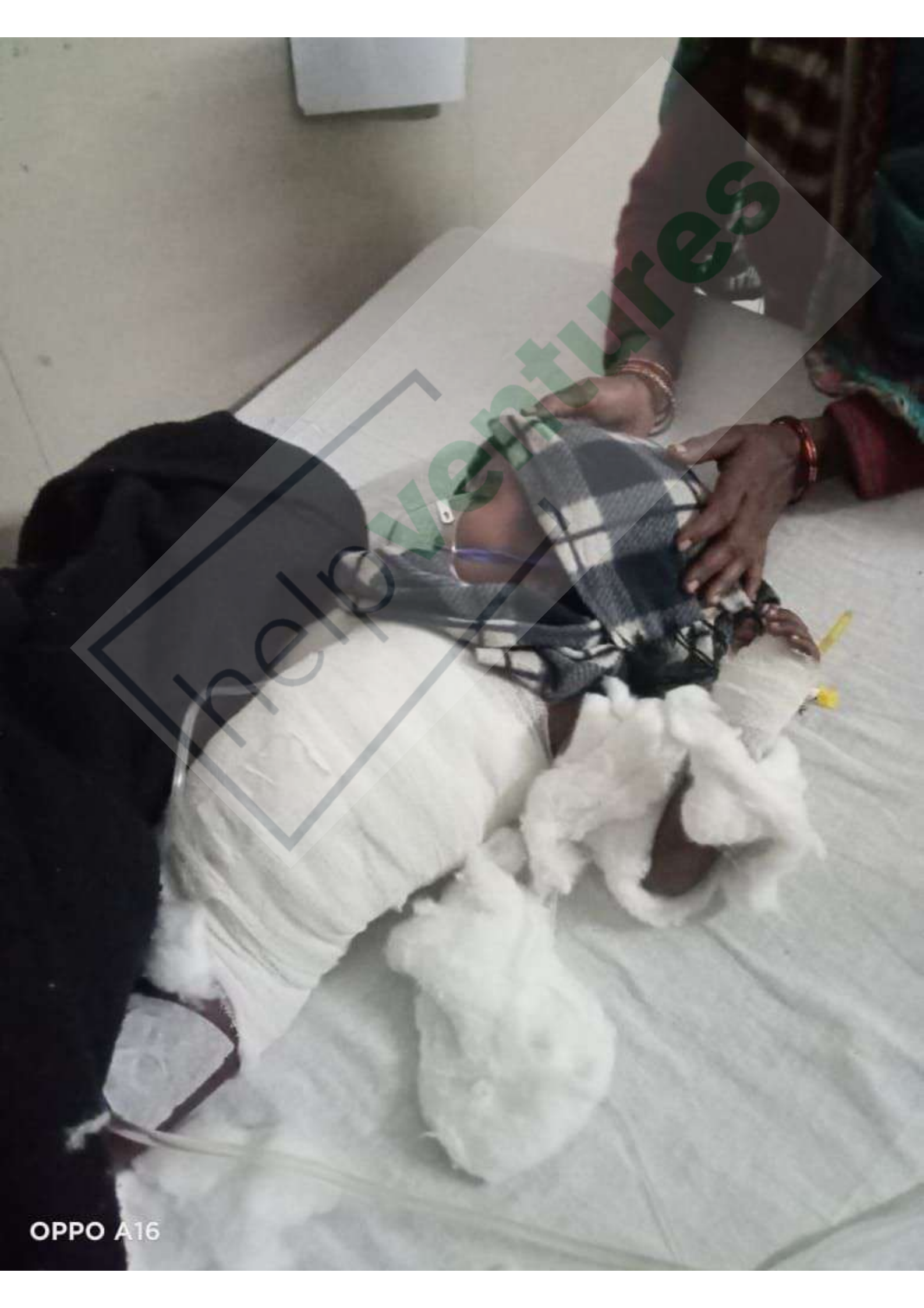| | |
|---------|--|
| PAN | AACTH9709B |
| 80(G) | AACTH9709BF20231 |
| Phone | 9917707447 |
| Email | care@helpventures.org |
| Website | www.helpventures.org |
| | |
| | |

Patient Name : Master Risabh Kumar

Father's Name : Pravesh Kumar

Age/Gender : 3 Years

Address : Agra, Uttar Pradesh



सेवा में,
हेल्प बेंचर्स संस्था
नई दिल्ली,

उसी मान तम निवेदन यह कि मेरा नाम प्रवेश कुमार है। मैं आगरा का रहने वाला हूँ और मेरे बेटे का नाम रिशभ कुमार है जो अभी 3 साल का है। घर में खेले-2 अन्यायक से गर्म दूध के सम्पर्क में आने से बहुत बुरी तरह से जल गया है। जिसका इलाज एस. एन मेडिकल में आगरा में चल रहा है। जिसका रजिस्ट्रेशन नंबर 280000012 बताया है। और मैं इतना रजिस्ट्रेशन में असमर्थ हूँ। इतना मेरी संस्था से यही प्रार्थना है कि मेरे बेटे सहायता प्रदान करने की कृपा करें। आपकी कृपा कृपा होगी।

नाम - प्रवेश कुमार

पता - रिशभ कुमार उम्र: 3 साल

रजिस्ट्रेशन - 280000012

प्रार्थी:

प्रवेश कुमार

सैकण्डा, आगरा



INDOOR BED HEAD TICKET

S. No.

S.N. Medical College Hospital, Agra 6507

Department: ED/P

M.O. I/c : Dr. (Prof.) Mukund Verma (Med)

O.P.D./ Registration No. 2301 M.R.D. No. :

Patient's Name : Rishabh Age : 2y Sex : M

S/D/W : Privesh Kumar Ward Bed No. :

Address : Gali 4 Sikandra Date of Admission : 24/02/24

P/S Sikandra Agra Provisional Diagnosis : T.B.S.A Milk Burn

D.O.A. : 29/02/24 Final Diagnosis : Milk Burn

Marital Status..... Date of Transfer :

Educational Status..... Date of Discharge :

Occupation..... Aadhaar No.....

Result : Discharge/LAMA/Abseor.d/Death Mobile No.

BIA अक्षय कुमार (Med)

Sign. of MOI

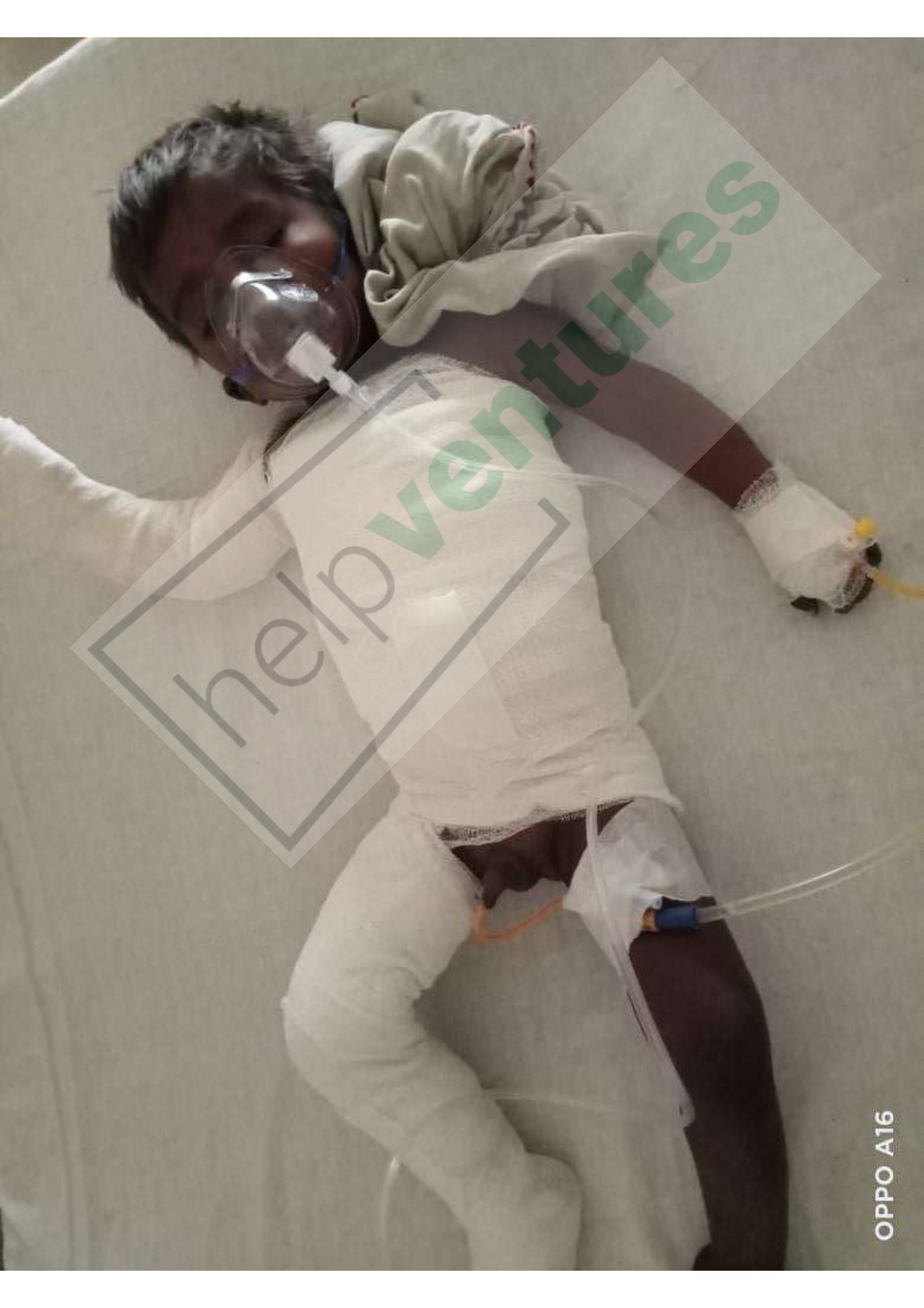NOTES

Name of Residents : 1st Year Dr. Anshu

2nd Year Dr. Suraj

3rd Year Dr. Aman

(1)



POOR PROGNOSIS CONSENT / HIGH RISK CONSENT

हमें हमारी भाषा में गली गॉंति समझा दिया गया है कि हमारे मरीज की हालत बेहद खराब है।

यह सब जानते हुए भी हम अपने मरीज को भर्ती कर रहे हैं, इस उपरान्त अगर मरीज की जान जाती है तो इसकी पूरी जिम्मेदारी हमारी होगी। इसमें डॉक्टर, अस्पताल या कर्मचारी की कोई जिम्मेदारी नहीं होगी।

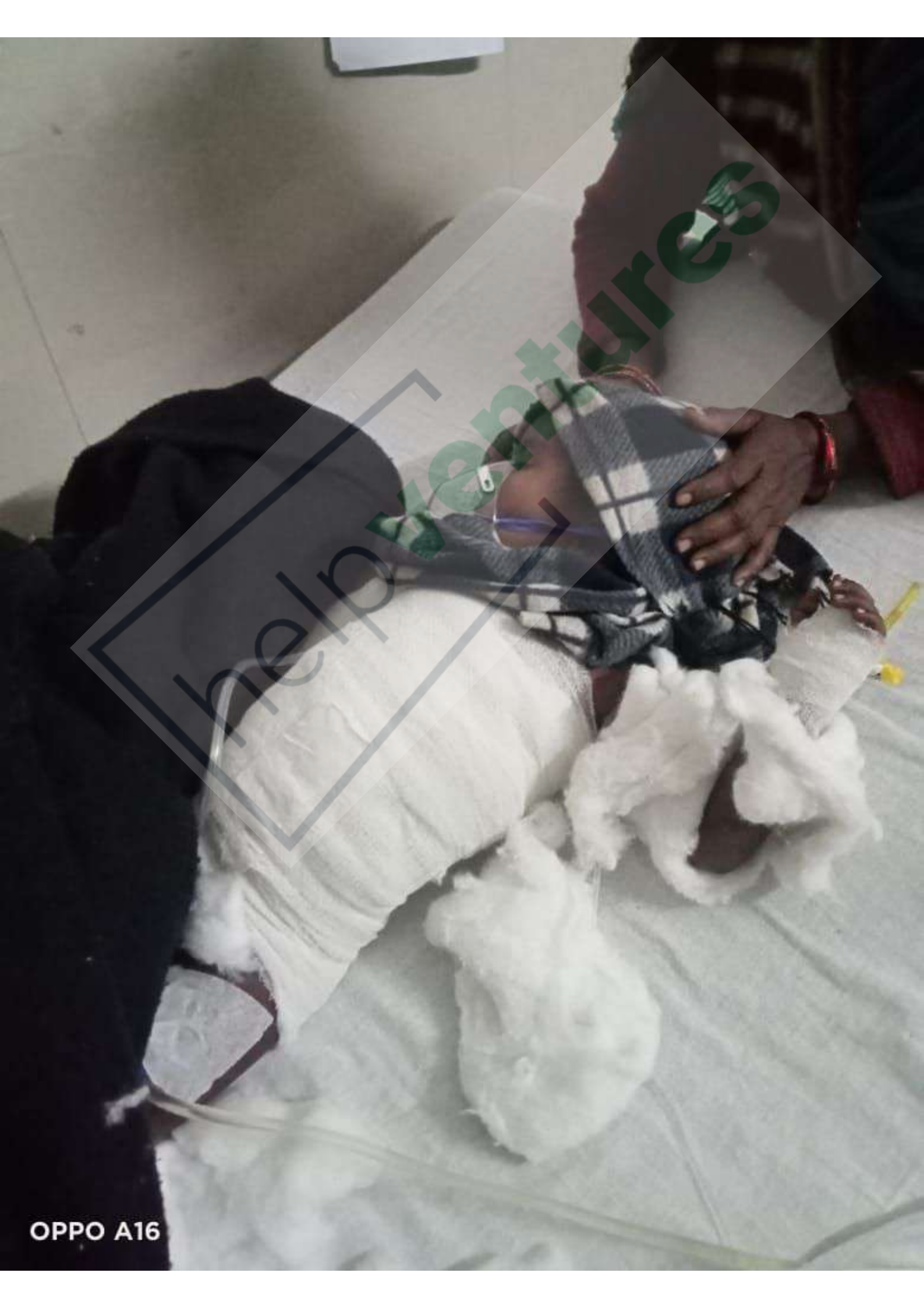नाम - प्रवेश कर्कर

रिश्ता - बेटा

फोन नं० -

समय - 8:20

दिनांक - 29/02/24



Progress Report

| Date | Progress / Vitals | Treatment |
|---------|---|---------------------|
| | <u>CSIB JRU</u> | |
| RIS- | B/L crep (10) | <u>CSB SR - dis</u> |
| CNS- | S ₁ S ₂ (10) heard | - Amika |
| CNS- | WNL | - TB workup |
| P/A- | Soft, NT, NO HEM | |
| Advice- | <p>grave prognosis explained</p> <ul style="list-style-type: none"> - Nebulisation & education x 4/15 + 3-4 hrs E budocort 10 BD - TB W/V - SACROSTAT - M₂ - CXR Ray - Vial marked - Continue ATT - Recheck CT <i>same</i> | |

Name: Rishabh

D.O.A. 29/02/24

Age / Sex: 3 y

P.O.A.

S/O. Privesh Kumar

Diagnosis

D/o.

W/o

Address Gali No 4 Sikandra Agra

History of Present illness (HPI)

M.O.I./C

CMC

RSO

Adv.

} Durga

On Examination :

- ~~GC~~ poor
- ~~PR~~ 60-100
- ~~RR~~ 20/min
- ~~BP~~ 110/70
- ~~Chest~~ normal
- ~~PA~~ S/L NSMR

~~TEMP~~

~~IP~~

~~Op~~

~~GCS~~

~~Pupll~~

Investigation

~~HB TLC DLC PC~~


Blood Urea, S. Creatinine

~~S~~ Na⁺
K⁺

~~X-Ray~~

~~USG~~

~~CCT Head~~



Progress Report

11.5 kg

Treatment

Date

Progress / Vitals

PR - 102/min

RR - 30/min

SpO₂ - 98% O₂ mask → 98% RA

Temp - PF

BP - 90/54 mmHg

RBS - 120 mg/dl

ASU - ? Pul. TB

GPE

on ~~mask~~ RA

trally allowed

Nebulisation 2x daily + 2x nasal x 2 daily

~~budesonide BD~~

(A) inj amoxiclav @ 100 (1.2 gm/10ml)

3ml iv TDS

(B) inj pen @ 10 (150 mg/ml) = 0.7 ml iv BD

(C) inj cefaz @ 20 (25 mg/ml) = 0.5 ml iv BD

(D) inj amik @ 15 (250 mg/ml) = 0.4 ml iv OD

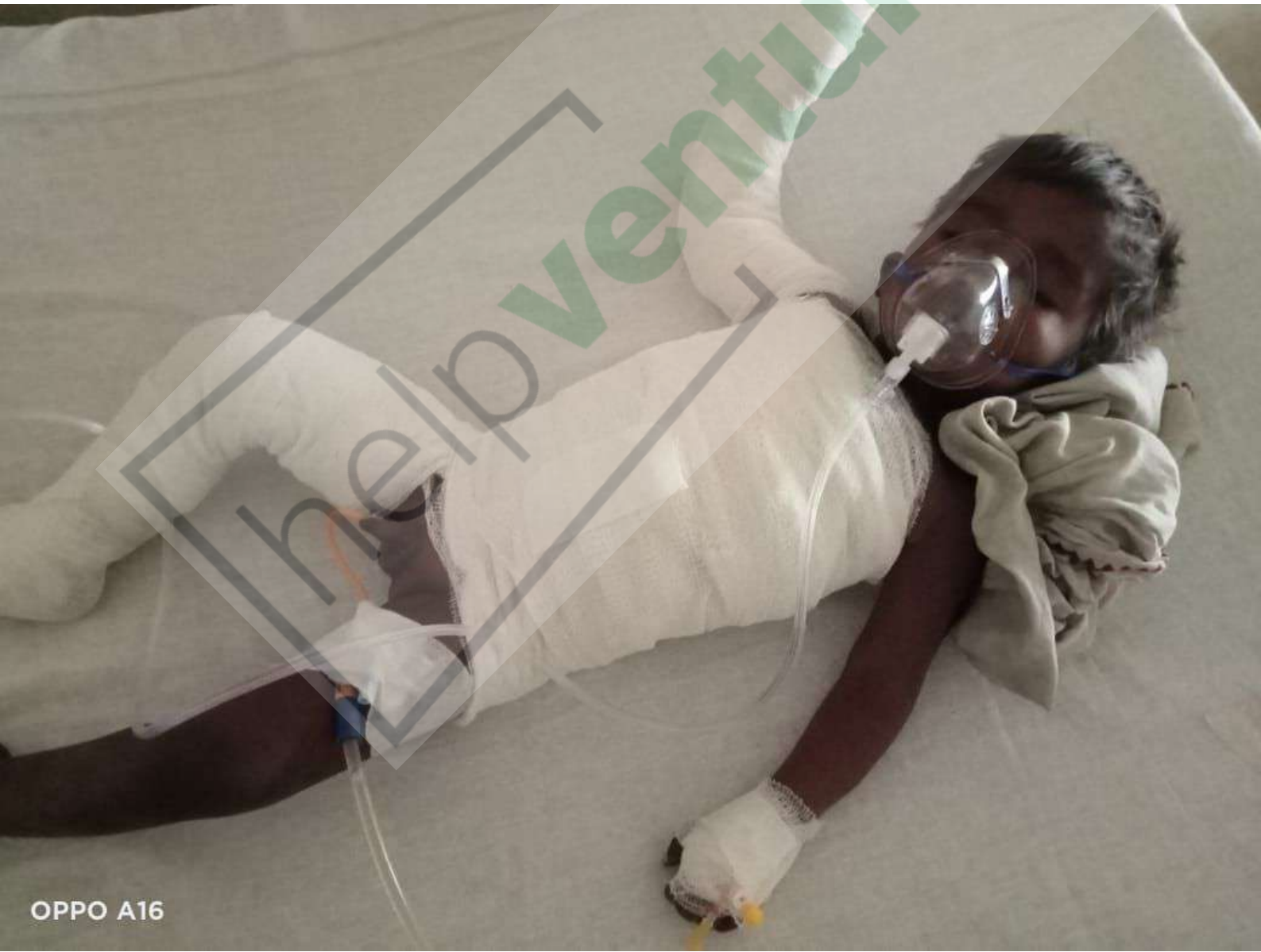ATT

| | | |
|------|---------|---------|
| H-10 | - 115mg | - 300mg |
| R-15 | - 172mg | - 320mg |
| Z-35 | - 402mg | - 780mg |
| E-25 | - 280mg | - 600mg |

+ hydloxan 40mg

1/2 Tab po-OD

NO IVF



OPPO A16

Physical Examination

General Examination :

PR = 144 /min
RR = 54 /min
SpO₂ = 88% on RA = 100% on
T = 98.9°F

CRP = < 3 sec
RBS = 82 mg/dl
U. mic = ✓ (pung)
Stool = ✓

Faller
Icterus
cyanosis
clubbing
symptomatic
edema

System Examination :

CNS: irritable $\frac{N}{N} / \frac{N}{N}$

e.v.s - S₁ S₂ ⊕^m

R/S - B/L A ⊕^m ; crepts ⊕^m ; subcostal retraction ⊕^m

P/A - soft & NT.

Local Examination :

